

## **Estudo do efeito do *plumbum metallicum* 30ch na reparação óssea em mandíbula de ratos sem barreira mecânica**

### **Study of of *plumbum metallicum* 30ch effect in bone repair of rat mandibles without mechanical barrier**

#### **Janete Dias ALMEIDA**

Professora Assistente – Disciplina de Semiologia – Departamento de Biociências e Diagnóstico Bucal da Faculdade de Odontologia de São José dos Campos – UNESP – São José dos Campos – SP – Brasil

#### **Emília Ângela Loschiavo ARISAWA**

Professora Doutora – Disciplina de Histologia e Patologia Geral – Faculdade de Ciências da Saúde – UNIVAP – São José dos Campos – SP – Brasil

#### **Ana Paula de LIMA**

Aluno de Graduação – Faculdade de Odontologia de São José dos Campos – UNESP – São José dos Campos – SP – Brasil

#### **Rosilene Fernandes da ROCHA**

Professora Assistente – Disciplina de Patologia Geral – Departamento de Biociências e Diagnóstico Bucal – Faculdade de Odontologia de São José dos Campos – UNESP – São José dos Campos – SP – Brasil

#### **Yasmin Rodarte CARVALHO**

Professora Adjunta – Disciplina de Patologia Bucal – Departamento de Biociências e Diagnóstico Bucal – Faculdade de Odontologia de São José dos Campos – UNESP – São José dos Campos – SP – Brasil

---

### **RESUMO**

Objetivos: O objetivo deste trabalho foi avaliar os efeitos da administração sistêmica do chumbo, preparado de acordo com a farmacotécnica homeopática *Plumbum metallicum* 30CH, na reparação óssea. Material e métodos: foram utilizados trinta ratos machos com três meses de idade, nos quais foram confeccionados defeitos cirúrgicos trans-ósseos com broca de aço nº 06 na região do ângulo da mandíbula do lado direito, sem utilização de barreira mecânica. Cada animal do grupo experimental recebeu três gotas diárias de *Plumbum metallicum* 30CH acrescidas à mamadeira de água. Os animais do grupo controle receberam apenas água. Três animais foram sacrificados nos seguintes períodos experimentais: um, sete, 14, 21 e 28 dias após a cirurgia. Após o sacrifício, as mandíbulas foram removidas, descalcificadas e submetidas ao preparo histológico de rotina. Foram submetidas a cortes semi-seriados e coradas pelos métodos de hematoxilina-eosina e tricômico de Masson para análise histológica em microscópio de luz. Resultados: os resultados obtidos neste trabalho mostraram que o medicamento foi eficiente na estimulação da reparação óssea. A análise histológica qualitativa mostrou evidência de efeito favorável do *Plumbum mettalicum* 30 CH. Apesar da interferência do tecido muscular, os animais mostraram, já a partir do período de 14 dias, neoformação óssea em praticamente toda a extensão do defeito. Conclusão: a utilização do *Plumbum metallicum* 30CH favoreceu a reparação de defeitos ósseos em mandíbula de ratos machos, sem a utilização de barreira mecânica.

### **UNITERMOS**

Ratos Wistar; homeopatia, *Plumbum Metallicum*; regeneração óssea; estudo comparativo, *in vivo*

---

## **INTRODUÇÃO**

O estudo da reparação dos defeitos ósseos é um desafio para muitos profissionais da área de saúde (LINDE et al.<sup>20</sup>, 1993; PECORA et al.<sup>23</sup>, 1997). Os trabalhos relacionados à reparação óssea têm se intensificado nos últimos trinta anos (SALATA et al.<sup>24</sup>,

1998), com a finalidade de adquirir novos conhecimentos que possam auxiliar em cirurgias de reconstrução (KABAN & GLOWACKI<sup>16</sup>, 1981; RABIE et al.<sup>23</sup>, 1996; LEW et al.<sup>19</sup>, 1997; CHESMEL et al.<sup>6</sup>, 1998), reparações ósseas guiadas (DAHLIN et al.<sup>7</sup>, 1988; SALATA et al.<sup>24</sup>, 1998) e implantes (LEGEROS & CRAIG<sup>18</sup>, 1993).

O cirurgião-dentista tem buscado encontrar meios de estimular a osteogênese em defeitos dos maxilares, que podem resultar, tanto em problemas funcionais quanto estéticos. A utilização de um único tipo de procedimento tem se mostrado insuficiente, assim tem se estudado a ação conjunta de outras técnicas e mesmo medicamentos locais e sistêmicos, tendo em vista que os resultados finais do tratamento podem ser imprevisíveis. Portanto, é de grande importância a investigação da natureza da osteogênese e dos métodos de estimulação e controle (NADE<sup>21</sup>, 1994).

Além de possuir excelente comportamento mecânico, o osso revela um potencial único para regeneração, permitindo o reparo de fraturas ósseas sem que se observe qualquer cicatriz fibrosa (SANDBERG et al.<sup>25</sup>, 1993; BUSER et al.<sup>5</sup>, 1994; HENTUNEN et al.<sup>12</sup>, 1994; SZACHOWICZ<sup>27</sup>, 1995; HOLLINGER & WONG<sup>14</sup>, 1996).

O mecanismo deste padrão de reparação é considerado uma recapitulação da osteogênese que ocorre no embrião e durante o período de crescimento (SANDBERG et al.<sup>25</sup>, 1993; BUSER et al.<sup>5</sup>, 1994).

A literatura apresenta um número escasso de estudos que utilizem medicação sistêmica, indutora de neoformação óssea, em defeitos semelhantes aos realizados em procedimentos cirúrgicos. Medicamentos preparados de acordo com a farmacotécnica homeopática, voltados para esta linha de pesquisa, estão praticamente ausentes das publicações científicas.

Os trabalhos mostram a necessidade da utilização de barreira mecânica que impeça a entrada de tecido conjuntivo na região do defeito ósseo que concorre com as células osteogênicas retardando o processo de reparação.

O interesse despertado pelo mecanismo de reparação óssea, somado aos fatos apresentados, levam-nos a propor a realização deste trabalho, associando a não utilização de barreira mecânica a medicamento homeopático.

### Chumbo

Sweeney et al.<sup>26</sup> (1995) relatam a necessidade de métodos alternativos para reparo de defeitos ósseos causados por trauma ou resultantes de tratamento cirúrgico, de malformações congênitas, neoplasias ou infecções.

O chumbo metálico é um metal maleável, cinza azulado, muito brilhante ao ser seccionado, abundante na natureza, porém raro em estado puro; encontra-se com mais frequência em combinação com enxofre em forma de mineral composto de sulfureto natural

de chumbo; as minas mais ricas estão na Alemanha, França e Inglaterra (LATHOUD<sup>17</sup>, 1982).

Para uso homeopático, utiliza-se o chumbo puro. Neste processo, o chumbo de uso comercial é triturado com lactose. As três primeiras dinamizações se fazem por trituração e as mais elevadas, por diluições (LATHOUD<sup>17</sup>, 1982).

O chumbo é uma droga que mostra efeitos que não podem ser alcançados a não ser quando dinamizados. A dinamização tem por objetivo o desenvolvimento da força medicamentosa, por meio da succussão (para líquidos) e trituração (para sólidos), operação que implica na divisão molecular até a ionização dos insumos medicamentosos. A succussão pode ser manual ou feita em máquina, consiste em movimento contínuo e ritmado, no sentido vertical, de modo que produza choque no fundo do frasco contra um anteparo semi-rígido (HUSSEMAN & WOLFF<sup>15</sup>, 1992).

De acordo com Husseman & Wolff<sup>15</sup> (1992), a grande toxicidade do chumbo torna evidente a sua aplicação apenas em doses homeopáticas. Os autores recomendam a utilização em crianças com deficiente formação óssea, por este ser um mineral que demonstra profunda afinidade com o cálcio, o que já é conhecido pela geologia e química.

O interesse biológico no chumbo tem sido centrado em sua alta toxicidade como um veneno de efeito cumulativo no homem e nos animais. Em casos de intoxicação pelo chumbo, a homeopatia é um recurso que tem menor efeito colateral. A droga que induz toxicidade em doses fisiológicas no organismo vivo, remove quando dada em forma potencializada. A potencialização é um método físico de trituração e diluição seriada com álcool e água. Estudos recentes dos efeitos biológicos e clínicos de drogas homeopáticas sugerem que a informação é transmitida às células por uma solução potencializada (BEGUM et al.<sup>3</sup>, 1994).

O chumbo e alguns outros elementos tóxicos são fixados e liberados pelo osso de maneira semelhante àquela do cálcio (GANONG<sup>10</sup>, 1989).

Fisher et al.<sup>9</sup> (1987) publicaram trabalho experimental sobre o efeito do chumbo diluído homeopaticamente na excreção urinária desta substância em ratos machos previamente intoxicados pelo metal citado. Os autores utilizaram *Plumbum metallicum* 5CH, 30CH e 200CH observando excreção urinária significativamente maior de chumbo no grupo tratado com 200CH.

Trabalho experimental realizado por Begum et al.<sup>3</sup> (1994) em ratos que foram induzidos à intoxicação pelo chumbo, demonstra que as drogas homeopáticas

têm efeito protetor significativo na hematotoxicidade subaguda por chumbo. Entretanto, o exato mecanismo de ação das drogas precisa ser entendido.

A intoxicação pelo chumbo pode causar: hemólise, tremores das mãos, dermatoses, hipertensão, endarterite, esclerose, cólicas abdominais, prisão de ventre, perda de apetite, anemia, caquexia, cegueira, angústia e melancolia (HUSSEMAN & WOLFF<sup>15</sup>, 1992).

Medicamento homeopático testado na reparação óssea em tibia de ratos foi a *Calcarea carbonica* 6CH, utilizada por Higo & Brandão<sup>13</sup> (1999) com resultados positivos. Almeida<sup>1</sup> (2001) estudando a reparação óssea guiada em mandíbula de ratos machos, comparou os efeitos da calcitonina sintética de salmão e do *Plumbum mettalicum* 30CH, tendo obtido resultados bastante favoráveis ao medicamento homeopático que demonstrou reparação óssea já aos 21 dias ao longo de todo defeito ósseo em um dos animais.

Este trabalho tem como objetivo avaliar os efeitos da administração sistêmica do chumbo preparado de acordo com a farmacotécnica homeopática (*Plumbum mettalicum* 30CH) na reparação óssea de defeitos cirúrgicos na mandíbula de ratos, sem o uso de barreira mecânica, através de estudo histológico.

## MATERIAL E MÉTODO

Foram utilizados trinta ratos (*Rattus norvegicus*, variação albinus, *Wistar*) machos, com três meses de idade e peso ao redor de 300g, mantidos em gaiolas com temperatura ambiente, alimentados com água e ração *ad libitum*, fornecidos pelo Biotério da Faculdade de Odontologia de um município do Estado de São Paulo. Este trabalho foi realizado de acordo com os Princípios

Éticos para Experimentação Animal adotados pelo Colégio Brasileiro de Experimentação Animal (COBEA) e foi aprovado pelo Comitê de Ética em Pesquisa desta Faculdade, protocolo nº 025/2000-PA/CEP.

### I – grupo tratado com *Plumbum mettalicum* 30CH

As cirurgias foram realizadas na sala do Biotério da mesma Faculdade de Odontologia, cuidadosamente higienizada com álcool 70% antes dos procedimentos cirúrgicos.

Os animais foram pesados para quantificação do tranqüilizante e anestésico geral, utilizados na anestesia. Em todo procedimento cirúrgico foi utilizada solução aquosa a 2% de cloridrato de 2-(2,6-xilidino)-5,6-dihidro-4H-1,3-tiazina

(Rompun da Bayer do Brasil) com ketamina base (Francotar da Vibarc do Brasil Ind. e Com. Ltda.) na proporção de 1,0/0,5mL, na dose de 0,1mL/100g de peso, administrada lentamente, via intramuscular.

Após a anestesia, foi realizada depilação próxima ao ângulo da mandíbula. A antisepsia foi feita mediante embrocção com álcool iodado. Para a incisão da superfície cutânea, de aproximadamente 3,0cm de comprimento, utilizou-se bisturi tipo Bard & Paker e lâmina nº 15. Com o auxílio de espátula sete, os tecidos moles foram afastados para exposição da superfície óssea. Realizou-se então perfuração cirúrgica trans-óssea no ângulo mandibular do lado direito, com broca esférica de aço nº 6 montada em motor de baixa rotação, com irrigação de soro fisiológico (cloreto de sódio 0,9%) estéril. Os tecidos foram então reposicionados e suturados com fio *nylon* 4.0. Os animais foram colocados em gaiolas, separados pelos grupos.

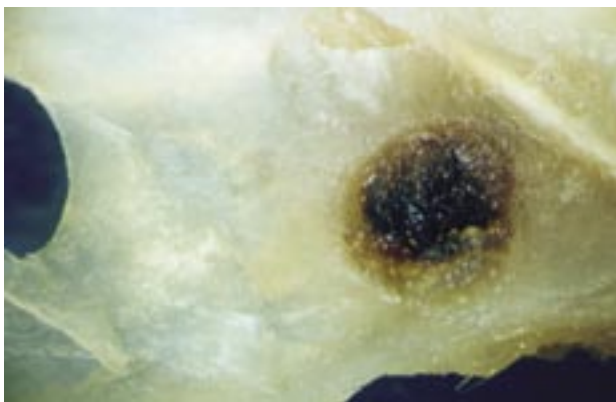


FIGURA 1 – Macro da região do defeito cirúrgico.

### Tratamento farmacológico

Para cada período experimental, foram utilizados três animais. Todos os animais foram submetidos ao procedimento cirúrgico.

No grupo experimental os animais foram tratados com *Plumbum metallicum* 30CH, medicamento preparado de acordo com a farmacotécnica homeopática pela Farmácia de Manipulação Bella Farma, a partir de *Plumbum mettalicum* 4CH, adquirido do Laboratório H&N Homeopatia e Produtos Naturais Ltda.

Para o preparo até 3CH, 1mg de chumbo metálico é acrescido à 99mg de lactose e triturados. Esta primeira trituração corresponde a 1CH. Desta trituração, 1mg é acrescido a 99 mg de lactose e triturados, chegando a 2CH; 1mg desta segunda trituração mais 99mg de lactose são triturados para obter 3CH. A partir de 3CH, são feitas diluições na proporção de 1:100 em álcool 20%. As diluições posteriores foram realizadas pela Farmácia de Manipulação Bella Farma, na proporção de 1:100 em álcool 70%. O medicamento preparado corresponde a uma diluição de chumbo  $10^{-60}$ . Cada animal recebeu três gotas diárias do medicamento que foram acrescidas à mamadeira de água.

Os animais foram sacrificados em número de três por grupo, com um, sete, 14, 21 e 28 dias pós-intervenção cirúrgica, utilizando-se injeção intramuscular da mesma solução preparada para a anestesia, em dose maior. As mandíbulas foram então retiradas e fixadas em solução de formol neutro a 10%, após a remoção do tecido mole, por um período de 48 horas no mínimo.

As peças foram descalcificadas em solução aquosa de ácido fórmico a 20%. Após a descalcificação, as

mesmas foram hemisseccionadas na região do defeito ósseo, no sentido ântero-posterior. Os fragmentos foram incluídos em parafina, perpendicularmente à superfície de corte. As peças obtidas foram submetidas a cortes semi-seriados, com aproximadamente 5µm de espessura, corados pelos métodos de hematoxilina-eosina e tricrômico de Masson para análise histológica em microscópio de luz.

Como controle foram utilizados os resultados obtidos em trabalho anterior realizado com a mesma metodologia (ALMEIDA et al.<sup>2</sup>, 2000).

### RESULTADOS

O defeito cirúrgico trans-ósseo não foi observado em todos os cortes histológicos dos espécimes. Em alguns cortes foi notada secção de glândula salivar. A área do defeito foi invadida por tecido muscular em muitos cortes.

#### Período de um dia

Nos animais desse período foi observado fragmento de mandíbula formada por duas camadas de osso compacto, tábua interna e externa, interpostas por tecido ósseo esponjoso. No interior do osso mandibular observou-se o canal mandibular contendo feixe vaso-nervoso. A área do defeito cirúrgico trans-ósseo exibia coágulo sanguíneo formado por rede de fibrina contendo hemácias e leucócitos e fibras musculares estriadas dissociadas por edema e células inflamatórias predominantemente mononucleares. Algumas esquirolas ósseas foram observadas.

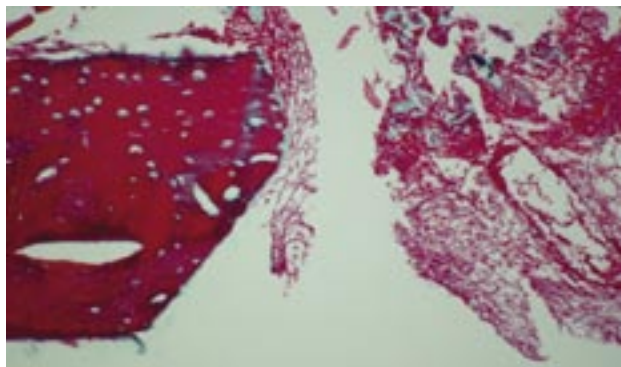
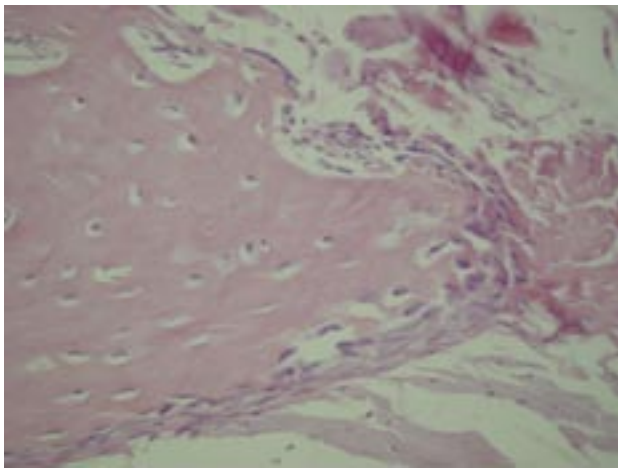


FIGURA 2 – Aspecto da área do defeito cirúrgico no período de um dia.

### Período de sete dias

Nos animais tratados com chumbo desse período notou-se a presença de rede de fibrina, esquirolas ósseas e fibra musculares na região de defeito ósseo, além de tecido de granulação e tecido conjuntivo com células inflamatórias. Nas margens do defeito foi observada neoformação óssea, com a presença de trabéculas imaturas circundadas por osteoblastos e alguns osteoclastos. Em algumas lâminas, observava-se ainda rede de fibrina e fragmentos de glândula salivar.



### Período de 14 dias

No grupo desse período o tecido ósseo neoformado apresentava-se com o aspecto mais denso, por vezes com linhas reversas e células gigantes multinucleadas na periferia e espaços preenchidos por tecido medular. O tecido ósseo neoformado estava revestido por perióstio, com camada mais celular junto ao tecido ósseo e camada mais fibrosa externamente. Um dos espécimes deste grupo quase chegou a união do tecido ósseo neoformado a partir das bordas, porém, no restante dos espécimes notava-se ainda a interposição de tecido de granulação, esquirolas ósseas e fibras musculares na região mais central.

### Período de 21 dias

No grupo de animais desse período notou-se a união das bordas do defeito em toda a sua extensão em um dos espécimes, formando uma ponte de tecido ósseo. Nos outros espécimes a interposição de tecido

muscular na região do defeito foi observada. O tecido ósseo neoformado apresentava grande quantidade de osteoblastos. Em algumas lâminas foi notada a presença de tecido de granulação, rede de fibrina e hemácias.

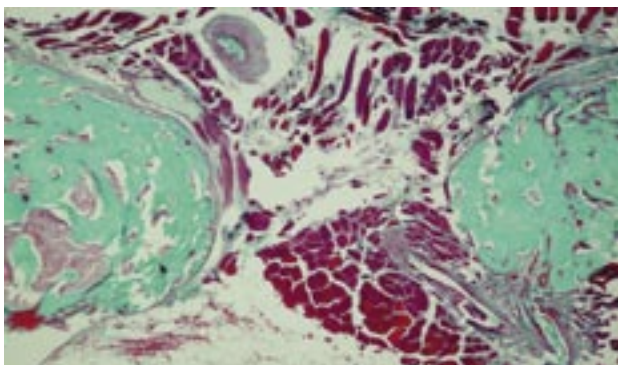


FIGURA 4 – Vinte e um dias. Tecido ósseo neoformado, mostrando aspecto mais denso e interposição de fibras musculares.

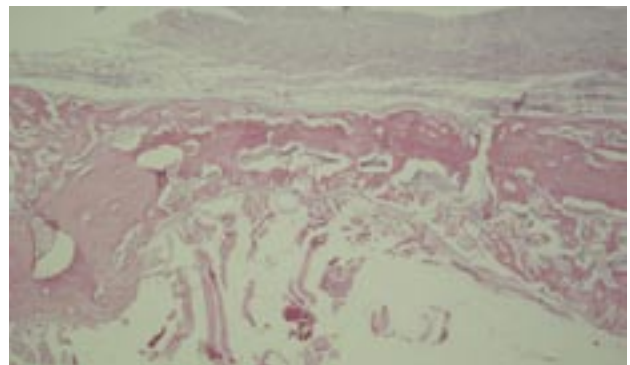


FIGURA 5 – Vinte e um dias. Vista panorâmica da área de neoformação óssea preenchendo toda região do defeito em extensão.



### Período de 28 dias

No grupo de animais desse período notou-se tecido ósseo mais maduro nas margens do defeito, porém não houve total preenchimento do defeito cirúrgico. Na porção mais central do mesmo observou-se tecido conjuntivo fibroso e fibras musculares.

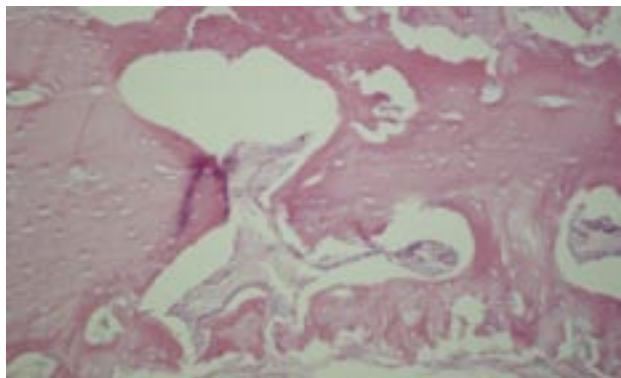


FIGURA 6 – Vinte e oito dias. Neoformação óssea mostrando maior detalhe.

### DISCUSSÃO

A reparação de defeitos ósseos constitui, há muitos anos, verdadeiro desafio para os cirurgiões dentistas (PECORA et al.<sup>22</sup>,1997), periodontistas, cirurgiões bucomaxilofaciais, traumatologistas, cirurgiões plásticos (LINDE et al.<sup>20</sup>,1993). Este desafio tem levado muitos pesquisadores a trabalharem em busca de novas técnicas e dispositivos que auxiliem este processo, levando em consideração a análise seqüencial dos eventos cicatriciais (HÄMMERLE et al.<sup>11</sup>,1996).

Neste trabalho não foi utilizada barreira mecânica, o que possibilitou a invasão de fibras musculares no interior do defeito ósseo. Nos grupos experimentais estudados observou-se que o defeito ósseo foi inicialmente preenchido por coágulo sangüíneo, contendo esquírolas ósseas resultantes do procedimento cirúrgico.

A partir do tempo experimental de sete dias notou-se discreta neoformação óssea a partir do periósteo da região adjacente ao defeito. Nos outros tempos experimentais observou-se que o coágulo foi paulatinamente substituído por tecido de granulação, com aumento progressivo de neoformação óssea.

Em todos os períodos foram observadas esquírolas ósseas. Esses fragmentos ósseos possivelmente exerceram ação osteoindutora sobre as células mesenquimais indiferenciadas da região.

Já a partir do período de 14 dias observou-se em um dos espécimes neoformação óssea em praticamente toda a extensão do defeito ósseo. No grupo do período

de 21 dias, foi notado em um dos espécimes a união das bordas do defeito, formando uma ponte de tecido ósseo. Embora o defeito tenha sido preenchido em extensão, foi observado que não houve reconstituição da espessura total do tecido ósseo como encontrado por Almeida<sup>1</sup> (2001).

Em muitos animais foi notada a interposição de tecido muscular na região do defeito cirúrgico, impedindo que a neoformação óssea preenchesse a região central do mesmo. Esses achados confirmam o que já foi demonstrado por outros autores, que a interposição de células não osteogênicas na área de um defeito ósseo cirúrgico impede a migração de células com potencial osteogênico, interferindo no processo de reparo (DAHLIN et al.<sup>7</sup>, 1988; LINDE et al.<sup>20</sup>, 1993, SANDBERG et al.<sup>25</sup>, 1993; DAHLIN et al.<sup>8</sup>, 1994; ALMEIDA et al.<sup>2</sup>, 2000).

A presença de osteoclastos mostra que a remodelação óssea ocorre concomitantemente ao processo de reparação (BIANCO & LAZARETTI-CASTRO<sup>4</sup>, 1999). Isso também se torna evidente pela presença de linhas basófilas reversas nos últimos períodos de observação.

Embora os resultados da análise histológica tenham mostrado a interferência do tecido muscular na reparação óssea e a necessidade de utilização de uma barreira mecânica, os animais tratados com o *Plumbum metallicum* 30CH mostraram já a partir do período de 14 dias neoformação óssea em praticamente toda a extensão do defeito. Em trabalho realizado

por Almeida et al.<sup>2</sup> (2000), utilizado como controle deste trabalho, quando não foi utilizada barreira, não houve neoformação óssea como com a utilização da medicação. A análise histológica, de caráter qualitativo, mostrou evidência de um efeito favorável do *Plumbum mettalicum* 30CH, uma vez que houve o completo preenchimento do defeito cirúrgico, na sua extensão. Tal fato parece refletir uma ação efetiva do medicamento na estimulação da osteogênese, que teria favorecido o completo preenchimento ósseo do defeito em extensão.

Husseman & Wolff<sup>15</sup> (1992) propõem a utilização do chumbo preparado de acordo com a farmacotécnica homeopática para o tratamento de crianças com formação óssea deficiente. Os resultados obtidos neste trabalho mostraram que esse medicamento foi eficiente na estimulação da reparação óssea, concordante com a recomendação dos autores citados. A presença

de neoformação óssea em torno das esquirolas remanescentes na região do defeito cirúrgico foi observada desde o período de três dias, nos animais do grupo tratado com *Plumbum mettalicum* 30CH no trabalho realizado por Almeida et al.<sup>2</sup>, 2000 quando foi utilizada barreira de politetrafluoretileno. Apesar do chumbo ser considerado um mineral extremamente tóxico para o ser humano e animais (BEGUM et al.<sup>3</sup>, 1994) não foi observado efeito adverso no presente trabalho com a utilização do mesmo em dose homeopática, única forma de aplicação possível, de acordo com Husseman & Wolff<sup>15</sup> (1992).

## CONCLUSÃO

A utilização do *Plumbum mettalicum* 30CH favoreceu a reparação de defeitos ósseos em mandíbula de ratos.

## ABSTRACT

*Objective: The purpose of this study was to evaluate the effect of homeopathy remedy Plumbum metallicum 30CH on bone repair in male rats without mechanical barrier. Material and Methods: Thirty male rats aged 3 months and weighing 300g on average were submitted to a surgical bone defect in the right body of the mandible with the aid of number 6 bur. The bone defect was not covered with any barrier. In the group treated with Plumbum metallicum 30CH, each animal received three drops of the remedy daily which were added to the water bottle. In the control group the animals received just water. Seven, 14, 21 and 28 days after surgery, three animals from each group were sacrificed. The mandibles were removed and submitted to routine histologic processing for histologic analyses. Samples were cut into semi-serial sections which were stained with hematoxylin-eosin and Mallory's trichrome. Results: The results of this research demonstrated that the homeopathy remedy stimulated bone repair of surgical defects performed in the mandible of male rats. Qualitative histologic analysis provided evidence for a favorable effect of Plumbum metallicum 30CH. In the group at the 14 period day, complete new bone formation could be observed in almost the entire extent of the bone defect. Conclusion: Homeopathy remedy Plumbum metallicum 30CH demonstrated better results for bone repair of surgical defects performed in the mandible of male rats without mechanical barrier.*

## UNITERMS

Rats, Wistar; homeopathy; plumbum mettalicum; bone regeneration; comparative study, in vivo

## REFERÊNCIAS

- Almeida JD. Estudo comparativo dos efeitos calcitonina e do plumbum mettalicum 30 CH na reparação óssea em mandíbula de ratos. São José dos Campos; 2001. 129f. [tese] São José dos Campos: Faculdade de Odontologia de São José dos Campos; 2001.
- Almeida JD, Carvalho YR, Rocha RF, Arisawa EAL. Estudo da reparação óssea em mandíbula de ratos. Pós-Grad Rev Fac Odont São José dos Campos 2000 jan-jun.;3(1):49-53
- Begum R, Koshy R, Sengupta A. Effect of homoeopathic drugs plumbum and opium on experimentally induced lead toxicity in rats. Indian J Exp Biol. 1994 Mar.;32(3):192-5.
- Bianco, AC, Lazaretti-Castro M. Fisiologia do metabolismo mineral. In: Aires MM. Fisiologia. 2 ed. Rio de Janeiro: Guanabara Koogan; 1999.p.855-76.
- Buser D, Dahlin C, Schenk RK. Guided bone regeneration in implant dentistry. Chicago: Quintessence Books, 1994. 265p.
- Chesmel KD, Branger J, Wherteim H, Scarborough N. Healing response to various forms of human demineralized bone matrix in athymic rat cranial defects. J Oral Maxillofac Surg. 1998 July.;56(7):857-63.
- Dahlin C, Linde A, Gottlow J, Nyman S. Healing of bone defects by guided tissue regeneration. Plast Reconstr Surg. 1988 May;81(5):672-6.
- Dahlin C, Sandberg E, Alberius P, Linde A. Restoration of mandibular nonunion bone defects. Int J Oral Maxillofac Surg. 1994 Aug.; 23(4): 237-42.
- Fisher P, House I, Belon P, Turner P. The influence of the homoeopathic remedy plumbum mettalicum on the excretion kinetics of lead in rats. Hum Toxicol. 1987 July;6(4):321-4.
- Ganong WF. Regulação hormonal do metabolismo do cálcio e fisiologia óssea. In: Fisiologia médica. 5 ed. São Paulo: Atheneu; 1989. Cap.21, p.333-444.

11. Hämmerle CHF, Semid J, Olah AJ, Lang NP. A novel model system for the study of experimental guided bone formation in humans. *Clin Oral Implants Res.* 1996 Mar.;7(1):38-47.
12. Hentunen TA, Cunningham NS, Vuolteenaho O, Reddi AH, Vaananen HK. Osteoclast recruiting activity in bone matrix. *Bone Miner.* 1994 June.;25(3):183-98.
13. Higo CD, Brandão AAH. Análise histológica da ação do fosfato de cálcio preparado segundo técnica homeopática (*Calcareia phosphorica* 6CH) na cicatrização de defeitos ósseos circunscritos na tíbia de ratos sadios. In: CONGRESSO DE INICIAÇÃO CIENTÍFICA, 9; 1999; Botucatu. São Paulo: UNESP;1999.p.113. (resumo)
14. Hollinger J, Wong MEK. The integrated processes of hard tissue regeneration with special emphasis on fracture healing. *Oral Surg Oral Med Oral Pathol Oral Radiol Endod.* 1996 Dec.;82(6):594-606.
15. Husseman F, Wolff O. A imagem do homem como base da arte médica: esboço de uma medicina orientada pela Ciência Espiritual. In: Wilda H. *Patologia e terapêutica.* São Paulo: Associação Beneficente Tobias; 1992. v.2, p.408-14.
16. Kaban LD, Glowacki J. Induced osteogenesis in the repair of experimental mandibular defects in rats. *J Dent Res.* 1981 July.; 60(7):1356-64.
17. Lathoud JA. *Materia medica homeopatica.* Buenos Aires: Albatros; 1982. p.681-7.
18. LeGeros RZ, Craig RG. Strategies to affect bone remodeling: osteo-integration. *J Bone Miner Res.* 1993 Dec.; v.8, suppl.2, p.S583-96.
19. Lew D, Farrel B, Bardach J, Keller J. Repair of craniofacial defects with hydroxyapatite cement. *J Oral Maxillofac Surg.* 1997 Dec.;55(12):1441-51.
20. Linde A, Thoren C, Dahlin C, Sandberg E. Creation of new bone by an osteopromotive membrane technique : an experimental study in rats. *J Oral Maxillofac Surg.* 1993 Nov.;51(8):892-7.
21. Nade S. Stimulating osteogenesis. *Injury.* 1994 Oct.;25(9):577-83.
22. Pecora G, Andreana S, Margarone JE 3rd, Covani U, Sottosanti JS. Bone regeneration with a calcium sulfate barrier. *Oral Surg Oral Med Oral Pathol Oral Radiol Endod.* 1997 Oct.; 84(4):424-9.
23. Rabie ABM, Deng YM, Samman N, Hagg U. The effect of demineralized bone matrix on the healing of intra membranous bone grafts in rabbit skull defects. *J Dent Res.* 1996 Apr.;75(4):1045-51.
24. Salata LA, Craig GT, Brook IM. Bone healing following the use of hydroxyapatite or ionomeric bone substitutes alone or combined with a guided bone regeneration technique: an animal study. *Int J Oral Maxillofac Implants.* 1998 Jan./Feb.; 13(1):44-51.
25. Sandberg MM, Aro HT, Vuorio EI. Gene expression during bone repair. *Clin Orthop.* 1993 Apr.; (289):292-312.
26. Sweeney TM, Opperman LA, Persing JA, Ogle RC. Repair of critical size rat calvarial defects using extracellular matrix protein gels. *J Neurosurg.* 1995 Oct.; 83(4):710-5.
27. Szachowicz EH. Facial bone wound healing. *Otolaryngol Clin North Am.* 1995 Oct.;28(5):865-81.

Recebido em: 17/04/05

Aprovado em: 29/08/05

Janete Dias Almeida  
Av Francisco José Longo 777 – São Dimas  
12.245-000 – São José dos Campos SP  
Tel 3947-9078/ Fax 3947-9010  
janete@fosjc.unesp.br